

№ 2/2022

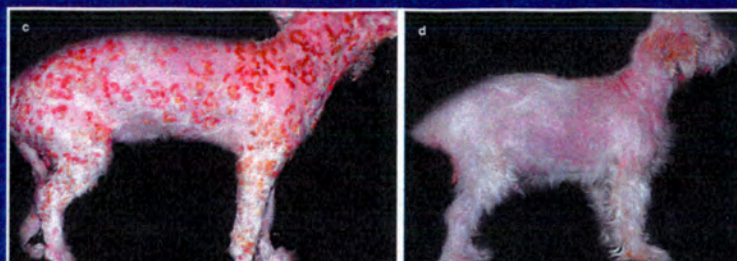
ISSN 0959-4493

# Veterinary Dermatology

МЕЖДУНАРОДНЫЙ ЖУРНАЛ

logospress.ru

Российская версия  
официального издания  
Европейского Общества  
ветеринарной дерматологии,  
Американской Академии  
ветеринарной дерматологии,  
Всемирной Ассоциации  
ветеринарной дерматологии —  
журнал *Veterinary Dermatology*



Главный редактор  
русского издания:  
Николаева Л. В.,  
ветеринарный врач-дерматолог,  
резидент Европейского колледжа  
ветеринарной дерматологии

## В НОМЕРЕ

Брахицефалия у французских бульдогов  
и мопсов

Эффективность оклацитиниба малеата  
при атопическом дерматите

Применение иммуносупрессора микофенолата  
мофетила при листовидной пузырчатке

Стерильный нейтрофильный дерматит у кошки

**WILEY**  
Blackwell

## VETERINARY DERMATOLOGY

Российское издание / 2022 / № 2

Andhika Putra, Michaela Austel и Frane Banovic

- Ретроспективная оценка эффекта микофенолата мофетила (ММФ) при приеме внутрь в качестве дополнительного иммуносупрессора с целью снижения потребности в стероидах при листовидной пузырчатке у собак** 2

Tanja Topfer, Claudia Kohler, Sarah Rosch и Gerhard Oechtering

- Брахицефалия у французских бульдогов и мопсов связана с узостью слуховых проходов** 8

Guilherme De Caro Martins, Adriane Pimenta da Costa-Val, Fernanda Morcatti Coura, Gabriela Matoso Lima Diamantino, Marina Moller Nogueira, Otoni Alves de Oliveira Melo-Junior, Rodolfo Cordeiro Giunchetti, Denise da Silveira-Lemos и Marilia Martins Melo

- Иммуномодулирующее действие долговременной терапии оклацитиниба малеатом у собак с атопическим дерматитом** 15

Zijin Zhou, Erica Noland, Edmund Rosser и Annette Petersen

- Стерильный нейтрофильный дерматит у кошки, связанный с местным применением профилактического средства против блох на основе растительного масла** 22

Andrea T.H. Lam и Lesli N. Kibler

- Временный синдром Хорнера и односторонняя гипопигментация морды у кошки с акромеланизмом** 26

Mary Beth Spitznagel, Karlee Patrick, Andrew Hillier, Margaret Gober и Mark D. Carlson

- Бремя ухода, сложность лечения и взаимоотношения между ветеринаром и владельцами собак с кожным заболеванием** 28

### РОССИЙСКАЯ ВЕТЕРИНАРНАЯ ПРАКТИКА

С. В. Енгашев, А. А. Волков, С. А. Староверов, Д. Н. Филимонов

- OKVET® Шампунь лечебный с хлоргексидином — новый препарат для комплексного лечения заболеваний кожи у собак и кошек** 37

Л. В. Николаева

- Зачем нужны жирные кислоты?** 43

Издание осуществляется с согласия и при содействии Willey Blackwell.

Цель издания — расширение возможности получения актуальной информации по важнейшим вопросам современной ветеринарной практики, новым технологиям организации ветеринарной помощи, диагностике, а также профилактике заболеваний у домашних животных.

Согласно рекомендациям Роскомнадзора выпуск и распространение издания допускается без размещения знака информационной продукции.

Содержание всех переводных материалов строго соответствует оригиналам. Редакция не несет ответственности за содержание рекламных материалов. Мнение редакции не всегда совпадает с мнением авторов статей.

#### Российская редакция

Главный редактор российского издания:  
Николаева Л. В.,  
резидент Европейского колледжа ветеринарной дерматологии (ECVD), член Европейского общества ветеринарной дерматологии (ESVD)

Издательство «Логос Пресс»  
Директор: Гейне М. В.

Издатель: ИП Солодилов Е. В.

Руководитель проекта:  
Шугурова И. М., канд. биол. наук

Руководитель отдела маркетинга: Лебедева Е. В.

Компьютерный дизайн:

ИП Солодилов Е. В.

Перевод: «LP-bureau»

Адрес редакции:

111250, Москва, ул. Красноказарменная, 12.

E-mail: info@logospress.ru

logospress.ru

Тел.: +7(495) 220-48-16

Журнал Veterinary Dermatology / Российское издание

Свидетельство о регистрации СМИ:

ПИ № ФС77-57782

# ДЕРМАТОЛОГИЧЕСКИЕ СРЕДСТВА для собак и кошек

## ШАМПУНЬ ЛЕЧЕБНЫЙ

с хлоргексидином 5%

подробно  
про продукт



- Клинически доказанная эффективность.
- Антимикробная и противогрибковая активность длительностью до 24 часов.
- Сочетание лечебного и косметического действия.
- Ликвидирует причину неприятного запаха.
- Сокращает длительность лечения кожных заболеваний.
- Удаляет продукты воспаления, микроорганизмы, аллергены с кожи и шерсти.



## ЛОСЬОН для ушей

- Оказывает анти-септическое действие на кожу.
- Препятствует развитию патогенной микрофлоры на коже ушной раковины и слухового прохода.
- Способствует мягкому очищению ушной раковины от омертвевших клеток кожи и ушного секрета.
- Оказывает успокаивающий эффект.



подробно  
про продукт




## ШАМПУНЬ ПРОФИЛАКТИЧЕСКИЙ с хлоргексидином 0.1%

**Уникальная комбинация натуральных экстрактов целебных трав и антисептика**

подробно  
про продукт



- Сочетает антисептическое, противовоспалительное и смягчающее действие.
- Способствует быстрому очищению ран, стимулирует заживление поврежденных тканей.
- Ликвидирует причину неприятного запаха кожи и шерсти.
- Предотвращает образование перхоти, устраняет сухость и шелушение кожи.



### В СОСТАВЕ:

**МОЛОЧНАЯ И САЛИЦИЛОВАЯ КИСЛОТЫ** мягко отшелушивают и подсушивают кожу, растворяют ушную серу. Обладают антисептическим действием, улучшают трофику тканей.

**МОНОСАХАРИДНЫЙ КОМПЛЕКС** способствует активной регенерации срединных слоев эпидермиса, оказывает **успокаивающий эффект**, не позволяет микроорганизмам задерживаться на коже ушной раковины.

**ДИНАТРИЙ ЭДТА В СОЧЕТАНИИ С ХЛОРОКСИЛЕНОЛОМ** оказывают антисептическое действие, **усиливают** чувствительность микрофлоры к антибактериальным средствам, **препятствуют** развитию патогенной микрофлоры, способствуют длительному поддержанию чистоты ушного канала.

## OKVET® Шампунь лечебный с хлоргексидином — новый препарат для комплексного лечения заболеваний кожи у собак и кошек

**С. В. Енгашев**, д-р вет. наук, академик РАН, профессор, ФГБОУ ВО «Московская государственная академия ветеринарной медицины и биотехнологии — МВА имени К. И. Скрябина», admin@vetmag.ru

**А. А. Волков**, д-р вет. наук, старший научный сотрудник кафедры «Болезни животных и ВСЭ» ФГБОУ ВО «Саратовский ГАУ», volkov-aleksei@yandex.ru

**С. А. Староверов**, д-р биол. наук, профессор РАН, старший научный сотрудник кафедры «Болезни животных и ВСЭ» ФГБОУ ВО «Саратовский ГАУ», Staroverovsergey@hotmail.com

**Д. Н. Филимонов**, канд. биол. наук, старший научный сотрудник ООО «НВЦ Агроветзащита», dfilimonov@vetmag.ru

**Источники финансирования:** авторы не получали финансирования за написание данной статьи.

**Конфликт интересов:** авторы не заявляют о конфликте интересов.

**Цель исследования:** изучить лечебно-профилактическую эффективность препарата «OKVET® Шампунь лечебный с хлоргексидином» при бактериальных, грибковых и смешанных поражениях кожи у собак и кошек.

По результатам выполненной работы установлено, что применение препарата на фоне основного лечения сокращает продолжительность лечения животных в среднем на 33 % по отношению к контролю, улучшает процессы заживления ран, снимает зуд и воспаление. Препарат эффективен как при дерматитах бактериальной этиологии, так и при дерматофитиях.

### Введение

Кожа является самым крупным органом тела с множеством различных функций, таких как терморегуляция, иммунная защита, сенсорное восприятие, производство витамина D и создание барьера между внутренней средой организма животного и окружающей средой.

Пиодерма является бактериальной инфекцией кожи и одной из наиболее частых причин заболеваний кожи у собак, однако она менее распространена у кошек [1, 2].

*Staphylococcus pseudintermedius* является наиболее часто выделяемым микроорганизмом из кожи собак [3, 4]. Другие микроорганизмы, такие как *Proteus spp.*, *Pseudomonas spp.* и *E. coli* в основном выделяются как сопутствующая микрофлора [5–7].

Дерматофитоз — поверхностный микоз, вызываемый грибами *Microsporum*, *Trichophyton* или *Epidermophyton* [8, 9]. *M. canis* является наиболее часто изолированным видом грибов у собак и кошек [10].

Клинически различаются грибковые инфекции у собак и кошек [11]. У пораженных животных обычно есть облысение, чешуйчатые, покрытые коркой, эритематозные и папулезные повреждения, особенно на морде и конечностях [12].

*Malassezia pachydermatis* представляет собой комменсальный дрожжевой грибок, который встречается на кожных покровах [13, 14]. Эритемы, жирная кожа, неприятный запах, алопеции и эрозии являются общими клиническими признаками [15, 16].

В современной ветеринарной медицине широко используются шампуни, содержащие в качестве основных активных компонентов хлоргексидин, который обладает широкой противомикробной бактерицидной и бактериостатической активностью [17–20].

Лекарственный препарат в качестве действующего вещества в 1 мл содержит хлоргексидина биглюконат 50 мг, а также вспомогательные вещества.

### Цель исследования

Изучить лечебно-профилактическую эффективность препарата «OKVET® Шампунь лечебный с хлоргексидином» при бактериальных, грибковых и смешанных поражениях кожи у собак и кошек.

### Материалы и методы

Дизайн исследований соответствовал основным принципам Приказа Министерства сельского хозяйства РФ от 6 марта 2018 г. № 101 «Об утверждении правил проведения доклинического исследования лекарственного средства для ветеринарного применения, клинического исследования лекарственного препарата для ветеринарного применения, исследования биоэквивалентности лекарственного препарата для ветеринарного применения».

Проведено слепое исследование клинической эффективности с наличием контрольной группы при использовании схемы рандомизированных блоков, основанных на физиологическом состоянии кошек и собак.

Материалом для исследования послужили мелкие домашние животные (кошки и собаки). Была проведена работа по формированию опытной и контрольной групп животных, у которых отмечались пиодерматиты, грибковые и смешанные поражения кожи.

В исследование были включены спонтанно заболевшие 40 собак и 40 кошек (20 собак и 20 кошек — лечение дерматофитозов; 20 собак и 20 кошек — лечение дерматитов бактериальной и грибковой этиологии). У животных были диагностированы поражения кожи (пиодерматиты, грибковые и смешанные поражения).

Препарат «OKVET® Шампунь лечебный с хлоргексидином» наносили в соответствии с проектом инструкции по применению. Кратность применения — в зависимости от патологии. Гематологические и биохимические анализы брали однократно, с целью дифференциальной диагностики. Микробиологические исследования проводили по общепринятым методикам. Посев волос и кожных чешуек на дерматофитии проводили во флаконы диагностического теста «MYKODERMOASSAY TRIO DTM». Измерение гормонов в сыворотке крови животных проводили на иммуноферментном анализаторе Plate Screen (Hospitex Diagnostics, Италия), с использованием диагностических систем «ООО ХЕМА». Статистическую обработку полученных результатов по динамике изменений гематологических и биохимических показателей сыворотки крови проводили по стандартным процедурам [5]. Для исключения гипотиреоза проводили измерение гормонов щитовидной железы иммуноферментным методом и кортизола, чтобы исключить его спонтанное избыточное выделение.

Лечение животных из контрольной группы включало в себя применение тех же лекарственных препаратов, за исключением обработки препаратом «OKVET® Шампунь лечебный с хлоргексидином».

### Результаты и обсуждение

При осмотре у животных наблюдались облысения, местами чешуйчатые, покрытые коркой, эритематозные и папулезные повреждения. Также часто встречались пустулезные образования и корковые папулы.

На рисунках 1–4 представлены типичные признаки, выявляемые при осмотре животных с диагнозом дерматофитозы.

При проведении дифференциального диагноза исключали такие заболевания как демодекоз, пиодермия, алиментарные аллергии, эндокринные заболевания и поражения печени. При исключении демодекоза у животных проводили взятия и микроскопию соскобов с пораженного участка. Для исключения дерматита, вызванного поражением печени

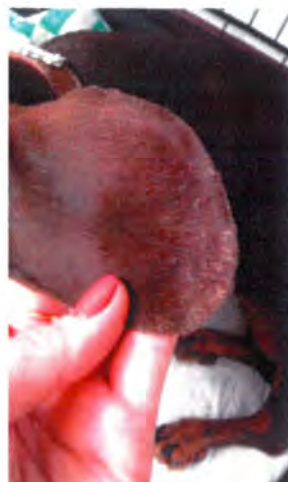

Рис. 1. Чешуйчатые поражения на ухе таксы

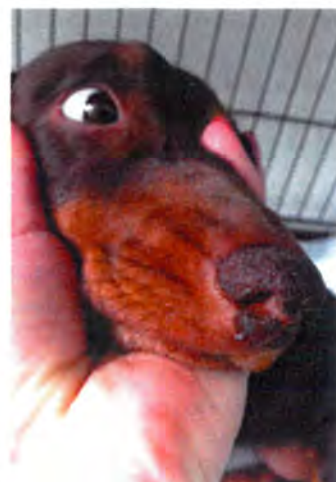

Рис. 2. Чешуйчатые поражения на морде у таксы



Рис. 3. Очаговые эритематозные поражения



Рис. 4. Очаговые эритематозные поражения

у животных, проводили измерения индикаторных показателей биохимического профиля печени и проводили УЗИ данного органа. Активность индикаторных ферментов печени в сыворотке крови у исследуемых животных находилась в пределах нормы. Данные УЗИ подтвердили полученные результаты.

Для исключения гипотиреоза, который является эндокринным расстройством, связанным со снижением продукции щитовидной железой гормонов Т3 и Т4 у животных, проводили измерение данных гормонов иммуноферментным методом. Животным не вводились синтетические глюкокортикостероиды, однако проводилось измерение кортизола, чтобы исключить спонтанное избыточное его выделение. Уровень гормонов Т3, Т4 и уровень кортизола у животных находился в пределах нормы. Это позволило исключить дерматит, связанный с нарушением метаболического и гормонального обмена у животных.

### Лечение дерматофитоза у собак и кошек

При облучении лампой Вуда наблюдали зеленовато-желтое свечение. При микроскопии волос



**Рис. 5.** Изменение цвета среды и желтовато-коричневый рост на поверхности агара

**Рис. 6.** Рост патогенного гриба вида *Trichophyton* во флаконе (группа собаки)

**Рис. 7.** Рост патогенного гриба вида *Microsporum* во флаконе (группа кошки)

отмечали наличие мицелия и спор грибов. Параллельно проводился посев волос и кожных чешуек от пациента во флаконы диагностического теста «MYKODERMOASSAY TRIO DTM», предназначенного для качественного выявления дерматофитов культуральным методом (рис. 5).

Изменение цвета среды и желтовато-коричневый рост на поверхности агара характерен для паразитического гриба вида *Trichophyton*.

Окончательный диагноз — дерматофитоз, ставился через 7–21 день по результатам теста «MYKODERMOASSAY TRIO DTM» (рис. 6, 7).

Во флаконе наблюдался рост гриба желтовато-белого цвета. Среда изменила цвет на красновато-оранжевый. По таблице, представленной разработчиком теста, гриб соответствует виду *Trichophyton*.

В группе кошек, во флаконе наблюдался рост гриба колонии коричневого и темно-коричневого цвета. По таблице, представленной разработчиком теста, гриб соответствует виду *Microsporum* (рис. 7).

У животных как опытной, так и контрольной группы пробу на рост патогенных грибов во флаконы теста «MYKODERMOASSAY TRIO DTM» брали двукратно: первый раз — до проведения лечебных мероприятий с целью постановки окончательного диагноза; повторно — после купирования клинических симптомов, для контроля качества проведенной терапии.

#### Схема лечения опытных групп:

1. Обработка один раз в 3 дня на протяжении 3–4 недель препаратом «OKVET® Шампунь лечебный с хлоргексидином».

2. Пероральное введение противогрибковых препаратов Итраконазол (из расчета 10–20 мг/кг

для собак и из расчета 20 мг/кг для кошек) ежедневно или через день в течение 3–4 недель

3. Местные обработки пораженных участков: 1% крем или 1% мазь клотримазол 2 раза в день в течение 10–14 дней.

4. Циклоферон по 0,5–1,0 мл (в зависимости от веса и вида животного) один раз в 2 дня 7–10 инъекций.

5. Витамины для кожи и шерсти с таурином и биотином по 1 таблетке 2 раза в день в течение месяца.

**Результаты лечения:** Через 7 дней проводился повторный осмотр животных. По сравнению с животными контрольной группы, животные опытной группы чувствовали себя значительно лучше — поражения кожи уменьшились в размерах. Так же стоит отметить наличие зуда у 4 пациентов контрольной группы (собаки).



**Рис. 8.** Отсутствие роста патогенных грибов во флаконе теста «MYKODERMOASSAY TRIO DTM»

Через 14 дней при осмотре животных отмечали отсутствие зуда. Поражения кожи исчезли почти полностью. Брался повторно посев волос и кожных чешуек животного во флаконы диагностического теста «MYKODERMOASSAY TRIO DTM» (рис. 8).

После лечения животных цвет среды во флаконе не изменен и рост патогенных грибов не наблюдается.

#### Лечение дерматитов бактериальной и грибковой этиологии.

После проведения цитологической оценки содержания интактных пустул и экссудативных повреждений кожного покрова, в ряде случаев были проведены исследования по выделению чистой культуры и проведению подтитровки выделенного патогена к антибиотикам.

На рисунках 9–11 представлены типичные признаки, выявляемые при осмотре животных, пиодермия и мазок, сделанный из папулы животного.

Диагноз ставили также комплексно. При микроскопии пустулезного содержимого выявлялись

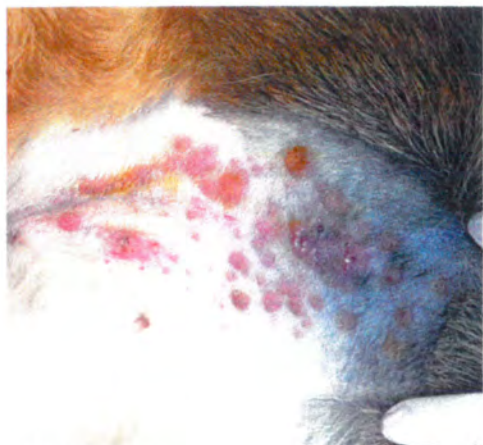


Рис. 9. Очаговые пустулезные образования и корковые папулы

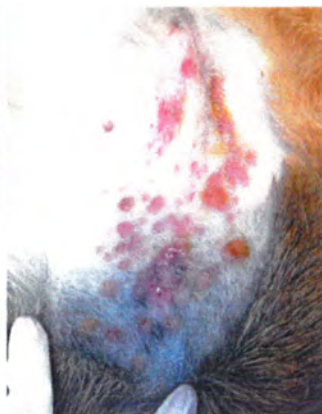


Рис. 10. Очаговые пустулезные образования и корковые папулы

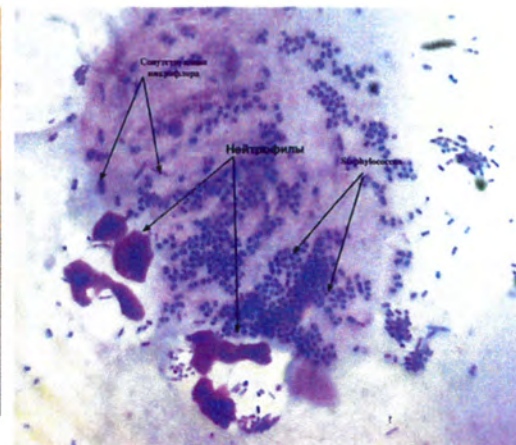


Рис. 11. Мазок из пустулы — окраска Ликодивом (по Романовскому-Гимзе)

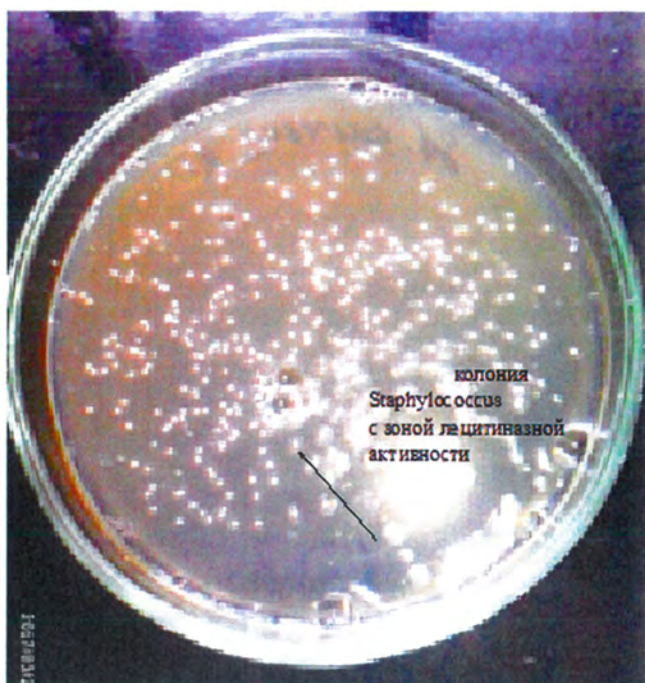


Рис. 12. Рост стафилококков на желточно-солевом агаре

в основном кокковые формы микроорганизмов, собранные в виде виноградной грозди, при окраске по Граму.

При посеве на питательные среды для выявления чистой культуры выявлялись в основном представители *Staphylococcus* spp. проявляющие явную лецитиназную активность (рис. 12).

Зона помутнения вокруг колоний указывает на наличие у микроорганизма фермента лецитиназы, что указывает на патогенность микроорганизма.

Высев на среду Эндо материала, взятого от собак, выявил единичные колонии с металлическим отливом характерные для *E. coli* и единичные колонии *P. aeruginosa* на среде № 8 (рис. 13–14).

Также довольно часто в качестве сопутствующей микрофлоры при данном заболевании выделялись дрожжевые грибы вида *Malassezia* (рис. 15–16).

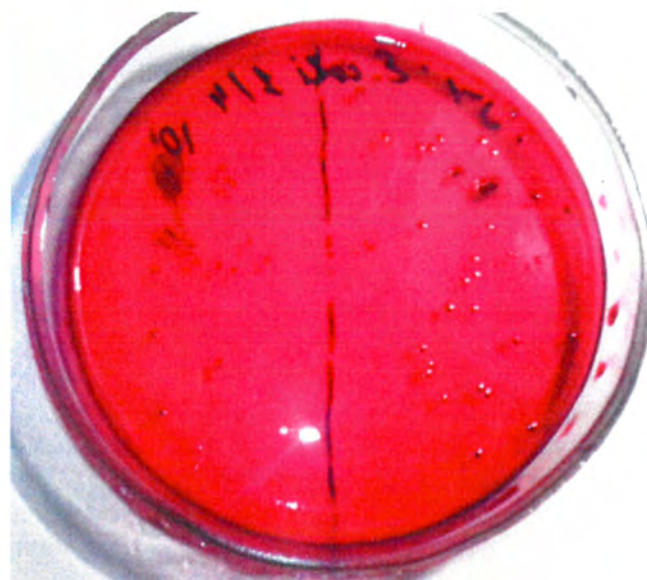

Рис. 13. Высев на среду Эндо (колонии с металлическим отливом, характерные для *E. coli*)

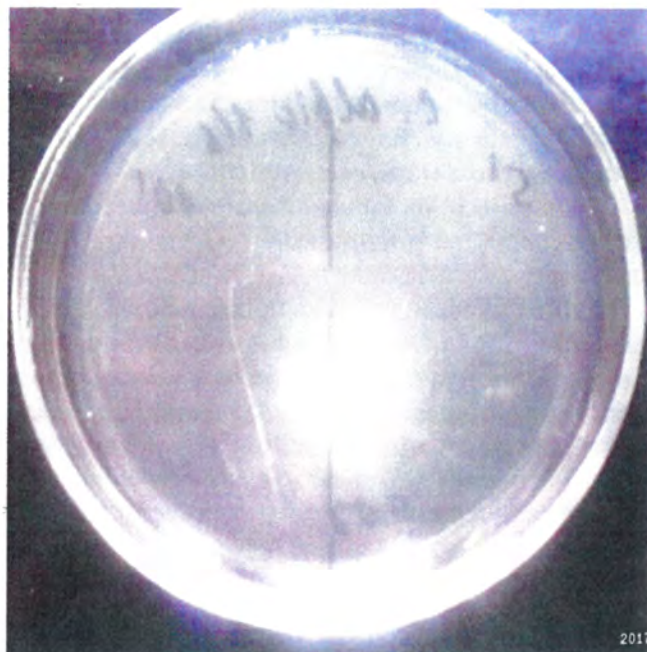


Рис. 14. Единичные колонии *P. aeruginosa*

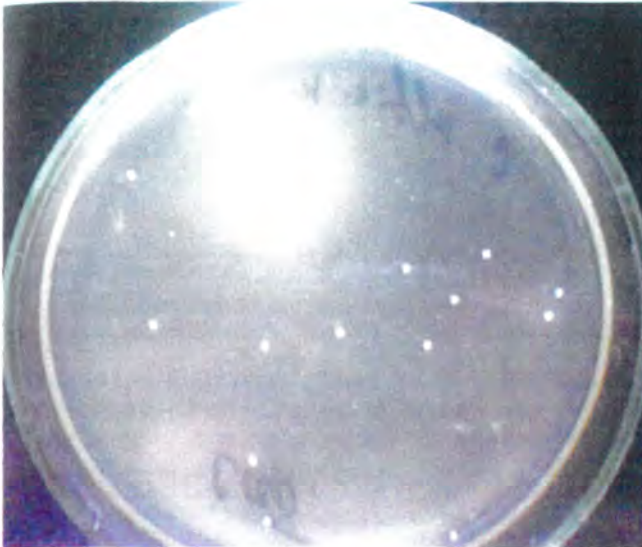


Рис. 15–16. Рост отдельных грибов *Malassezia* на среде Сабуро и отдельные клетки в смыве с поверхности кожи пациента

В приведенной лейкограмме, у всех поступивших собак наблюдается повышение общего числа лейкоцитов за счет гранулоцитарной, а в ряде случаев и лимфоцитарной фракции крови, что указывает на наличие воспалительного процесса микробной этиологии (табл. 1).

Окончательный диагноз ставился после выделения чистой культуры и доказательства ее патогенности.

При подтитровке выделенной чистой культуры к антибиотикам наибольшая активность обнаруживалась у антибиотика цефалексин.

**Схема лечения:**

1. Антибиотикотерапия: цефалексин (25 мг/кг перорально 2 раза в день) до купирования клинических симптомов у собак и в течение 4–12 недель у кошек.

2. Обработка один раз в 3 дня в течение 3–4 недель препаратом «OKVET® Шампунь лечебный с хлоргексидином».

Для животных контрольных групп предусматривалась аналогичная схема лечения, но без применения шампуня.

Было установлено: в группе животных, которым применялся шампунь, процесс выздоровления идет более интенсивно. Полное выздоровление наступало на 20–23 день, в отличие от животных контрольной группы, у которых выздоровление наступало только на 28–31 день.

При повторном взятии смывов с поверхности кожи животных, принимающих лечение, устанавливалось снижение условно патогенной микрофлоры, в том числе и кокковых форм микроорганизмов и представителей кишечнотифозных семейств (рис. 17–18).

Таблица 1. Лейкограмма крови собак, поступивших с предварительным диагнозом пиодермия (выборочно)

Кличка	WBC	LYM	MID	GRA
	6–17 x10 <sup>9</sup> /L	0,8–1,5 x10 <sup>9</sup> /L	0–1,8 x10 <sup>9</sup> /L	4–12,6 x10 <sup>9</sup> /L
Дружок	20,9	0,9	0,4	19,6
Кузя	17,6	1,8	1	14,8
Бланка	22	0,9	0,5	20,6
Джулия	20	12,2	2,2	14,6
Фрей	20,2	0,9	0,6	18,7
Бурма	19,2	1,0	0,7	17,6
Стеша	23,7	0,9	0,4	22,4
Альма	23,2	1,0	0,9	21,3
Бэтти	20,8	0,9	0,3	19,6
Линда	19,0	0,9	0,7	17,4
Семен	19,9	11,2	1,9	6,8
Банзай	28,6	3,2	1,9	23,5
Даша	20,2	0,9	0,6	18,7
Ляля	19,9	11,2	1,9	6,8
Бильбо	17,9	0,1	1,3	16,5
Берта	20,5	0,9	0,6	18,9
Сильва	19,2	0,9	0,4	18,0
Чара	19,7	1,0	0,4	18,2
Гретта	21,5	0,9	0,7	19,9
Матильда	22,2	0,8	0,6	20,8



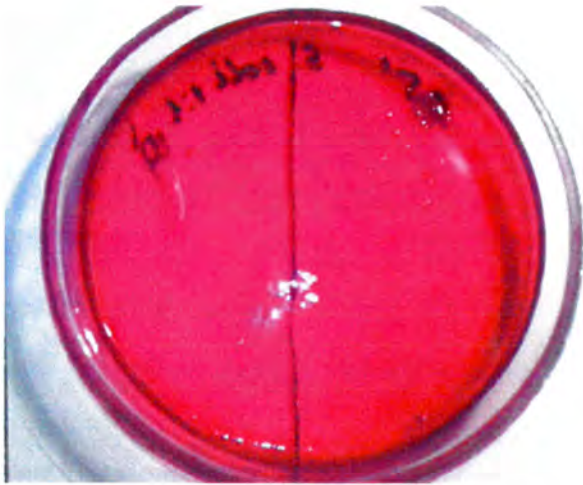


Рис. 17. Высев на среду Эндо единичные колонии с металлическим отливом характерные для *E. coli*

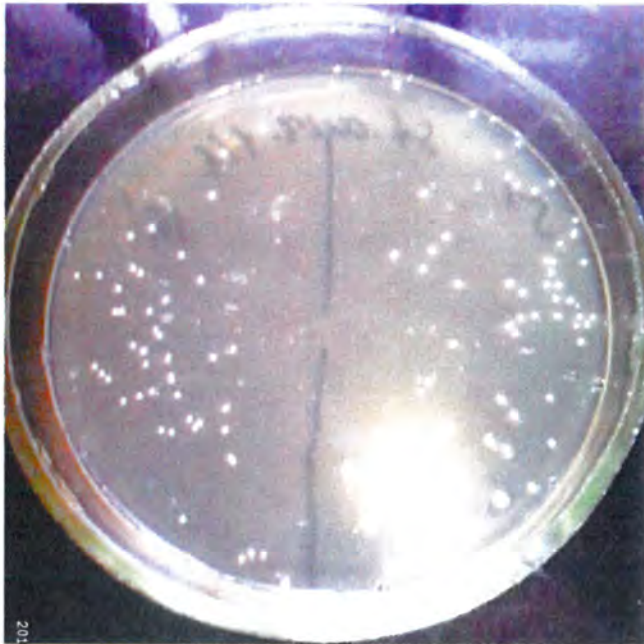


Рис. 18. Колонии представителей *Staphylococcus spp.*

## Выводы

1. У собак при лечении дерматофитозов применение препарата «OKVET® Шампунь лечебный с хлоргексидином» сокращает время выздоровления животных в среднем на  $3 \pm 1$  день, при пиодермии в среднем на  $10 \pm 2$  дня;

2. У кошек при дерматофитозах применение препарата «OKVET® Шампунь лечебный с хлоргексидином» сокращает время выздоровления животных в среднем на  $5 \pm 2$  дня, при пиодермии сокращает время выздоровления животных в среднем на  $9 \pm 3$  дня.

## Заключение

По итогам выполненной работы было установлено, что применение препарата «OKVET® Шампунь лечебный с хлоргексидином» на фоне основного лече-

ния сокращает время лечения животных в среднем на 33 % относительно контроля. Применение препарата улучшает процессы заживления пораженных участков кожи, как при дерматитах бактериальной этиологии, так и при дерматофитозах.

## Литература

1. Ihrke, P.J. An Overview of Bacterial Skin Disease in the Dog. / P.J. Ihrke // *British Veterinary Journal* 1987. – 143(2). – 112-8.
2. Moriello, K.A. The Merck Veterinary Manual. White house Station: / K.A. Moriello, C.M. Kahn (ed.) // Merck Sharp & Dohme Corp. 2011. – Available from. <http://www.merckvetmanual.com/mvm/index.jsp?cfile=htm/bc/70900.htm> (accessed 12 August 2012).
3. Devriese, L.A. *Staphylococcus pseudintermedius* sp. nov., a coagulase-positive species from animals / L.A. Devriese, M. Vancanneyt, M. Baele et al. // *International Journal of Systematic and Evolutionary Microbiology*. – 2005. – 55(4). – 1569–73.
4. Guardabassi, L. Transmission of Multiple Antimicrobial-resistant *Staphylococcus intermedius* Between Dogs Affected by Deep Pyoderma and their Owners / L. Guardabassi, M.E. Loeber, A. Jacobson // *Veterinary Microbiology*. – 2004. – 98(1). – 23-7.
5. Ihrke, P.J. *Bacterial Skin Disease in the Dog: A Guide to Canine Pyoderma* / P.J. Ihrke // Newark. – Bayer/Veterinary Learning Systems. – 1996.
6. Hill, P.B. *Canine Pyoderma* / P.B. Hill, K.A. Moriello // *Journal of American Veterinary Medical Association* 1994. – 204(3). – 334–40.
7. Scott, D.W. *Small Animal Dermatology*. 6th edition / D.W. Scott, W.H. Miller, C.E. Griffin, Muller & Kirk's // Philadelphia. – W.B. Saunders. – 2001.
8. Hainer, B.L. *Dermatophyte Infections* / B.L. Hainer // *American Family Physician* 2003. – 67(1). – 101-8.
9. Georg, L.K. *Dermatophytes: New methods in classification* / L.K. Georg // Atlanta. – Public Health Service. – 1957.
10. Lewis, D.T. *Epidemiology and Clinical Features of Dermatophytosis in Dogs and Cats at Louisiana State University* / D.T. Lewis, C.S. Foil, G. Hosgood // 1981–1990. *Veterinary Dermatology* 1991. – 2(2) 53–8.
11. Sparkes, A.H. *Microsporium canis: Innapparent Carriage by Cats and the Viability of Arthrospores* / A.H. Sparkes, G. Werret, C.R. Stokes, T.J. Gruffydd-Jones // *Journal of Small Animal Practice* 1994. – 35(8). – 397-401.
12. Bond, R. *Superficial Veterinary Mycoses* / R. Bond // *Clinics in Dermatology* 2010. – 28(2). – 226-36.
13. Bond, R. *Population Sizes and Frequency of Malassezia pachydermatis at Skin and Mucosal Sites on Healthy Dogs* / R. Bond, LEM. Saijonmaa-Koulumies, DH. Lloyd // *Journal of Small Animal Practice*. – 1995. – 36 (4). – 147–50.
14. Hirsh, D.C. *Cryptococcus, Malassezia and Candida* / D.C. Hirsh, E.L. Biberstein // *Yeasts Veterinary Microbiology* 2nd ed. Ames. – Blackwell Publishing. – 2004. – p. 265-72
15. Mason, K.V.: *Malassezia: Biology, associated diseases and treatment* / K.V. Mason // In: *Annual Members' Meeting AAVD & ACVD*. – vol.12. – proceedings of American Academy of Veterinary Dermatology. – American College of Veterinary Dermatology 1996. – Las Vegas. – EUA. – Harrisburg. – American Academy of Veterinary Dermatology. – 1996.
16. Machado, M.L. *Malassezia dermatitis in Dogs in Brazil: Diagnosis, Evaluation of Clinical Signs and Molecular Identification* / M.L. Machado, L. Ferreira, R.R. Ferreira, L.G. Corbellini, M. Deville, M. Berthelemy, J. Guillot // *Veterinary Dermatology*. – 2011. – 22(1). – 46-52.
17. Ihrke, P.J. *Malassezia dermatitis: diagnosis & management* / P.J. Ihrke // In: *proceedings of 33rd World Small Animal Veterinary Association Congress*. – 20-24 August 2008. – Dublin. – Ireland.
18. Обухова, М.Е., Эпизоотологические особенности демодекоза собак в условиях города Щёлково Московской области / М.Е. Обухова, Е.Г. Дерябкина, Е.С. Латынина, А.М. Никанорова // *Ветеринария, зоотехния и биотехнология*. – 2020. – № 12. – С. 90-97.
19. Машковский, М. Д. *Лекарственные средства. В 2-х тт.*— М.: Изд-во «Новая Волна», 2001.—608с.
20. Хлоргексидин // *Обращение лекарственных средств [Электронный ресурс] / ФГУ «Научный центр экспертизы средств медицинского применения»*. – Электрон. дан. – Режим доступа: [regmed.ru/](http://regmed.ru/), свободный.
21. ГОСТ 7.32-2001 СИБИД. Отчет о научно-исследовательской работе. Структура и правила оформления.
22. Приказ Минздрава РФ от 19.06.2003 N 266 "Об утверждении Правил клинической практики в Российской Федерации" (Зарегистрировано в Минюсте РФ 20.06.2003 N 4808)
23. Ф3 № 12 5 «Об архивном деле в Российской Федерации» от 22.10.2004 с изменениями на 13 мая 2008 г.
24. *European Convention for Protection of Vertebrate Animals Used for Experimental and other Scientific Purposes (ETS 123)*. – Strasbourg. – 1986.
25. Finney D.J. *Statistical method in biological assay*//London: Griffin. – 1982. – 3d ed. – P. 58